

Une tachycardie peut en cacher une autre

Dr Brahic & Dr Durand-Dubief

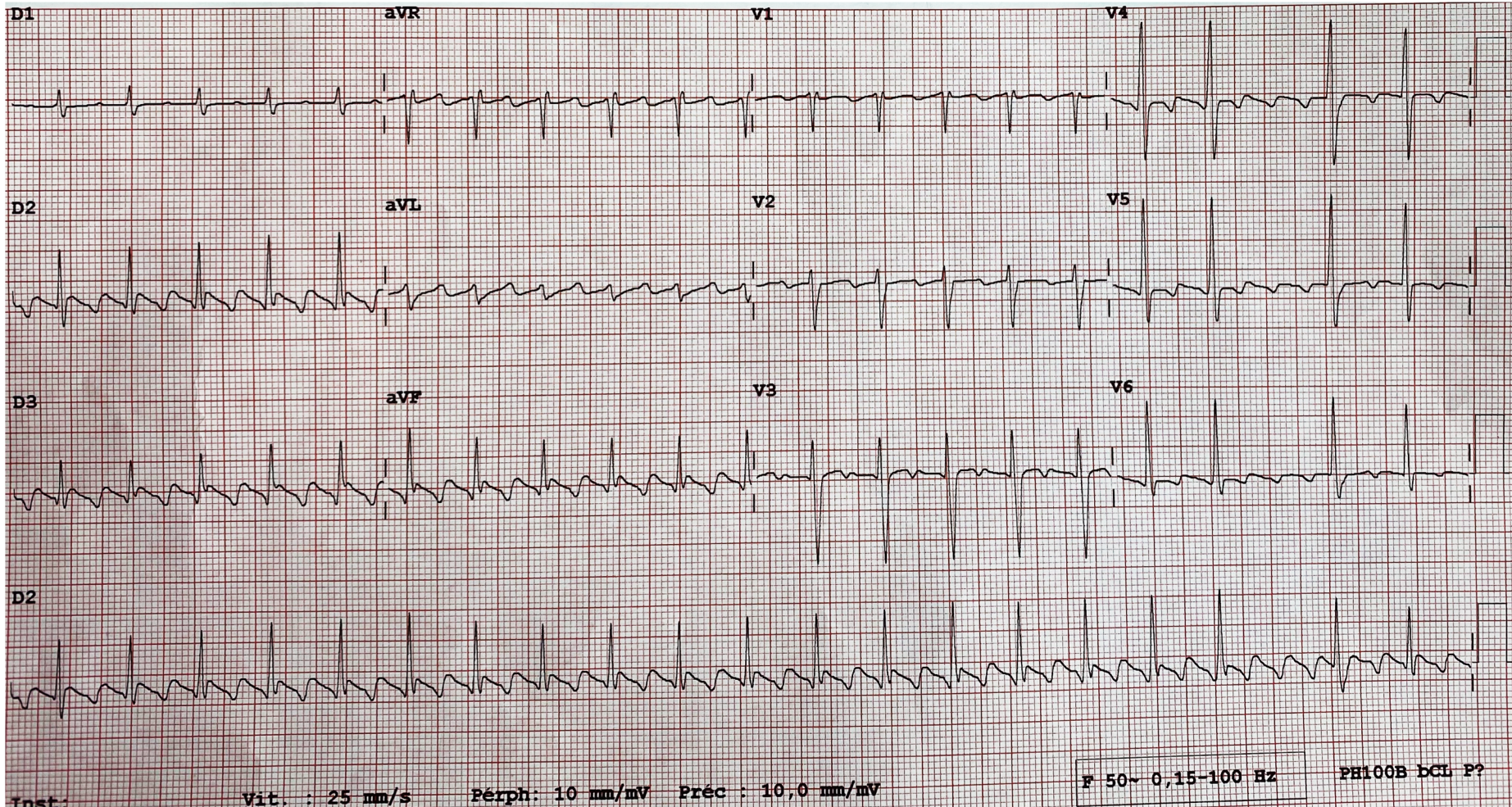
Infirmierie Protestante – Juin 2020



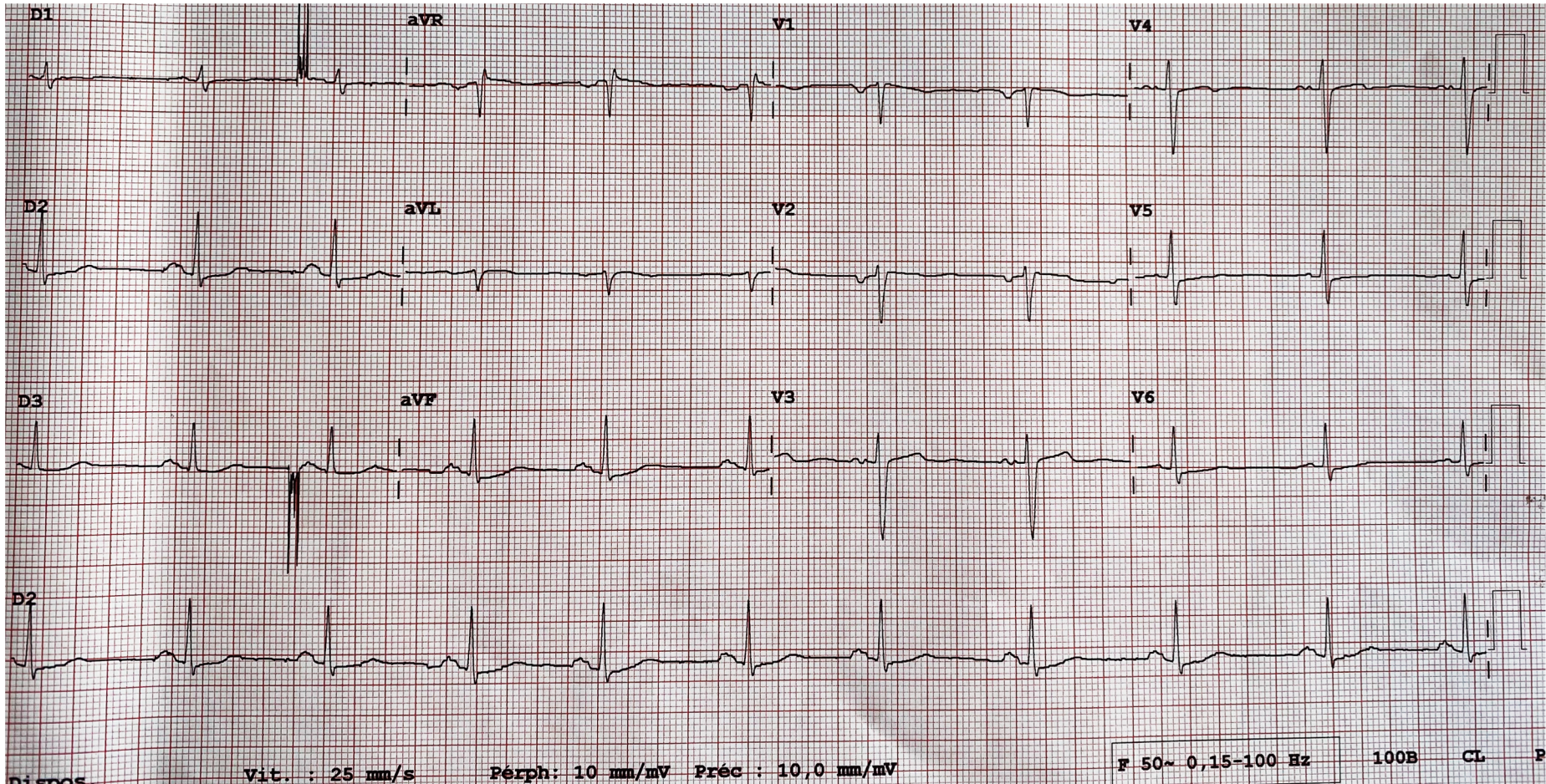
Cas clinique

- Patient de 71 ans adressé pour ablation de flutter droit commun antihoraire

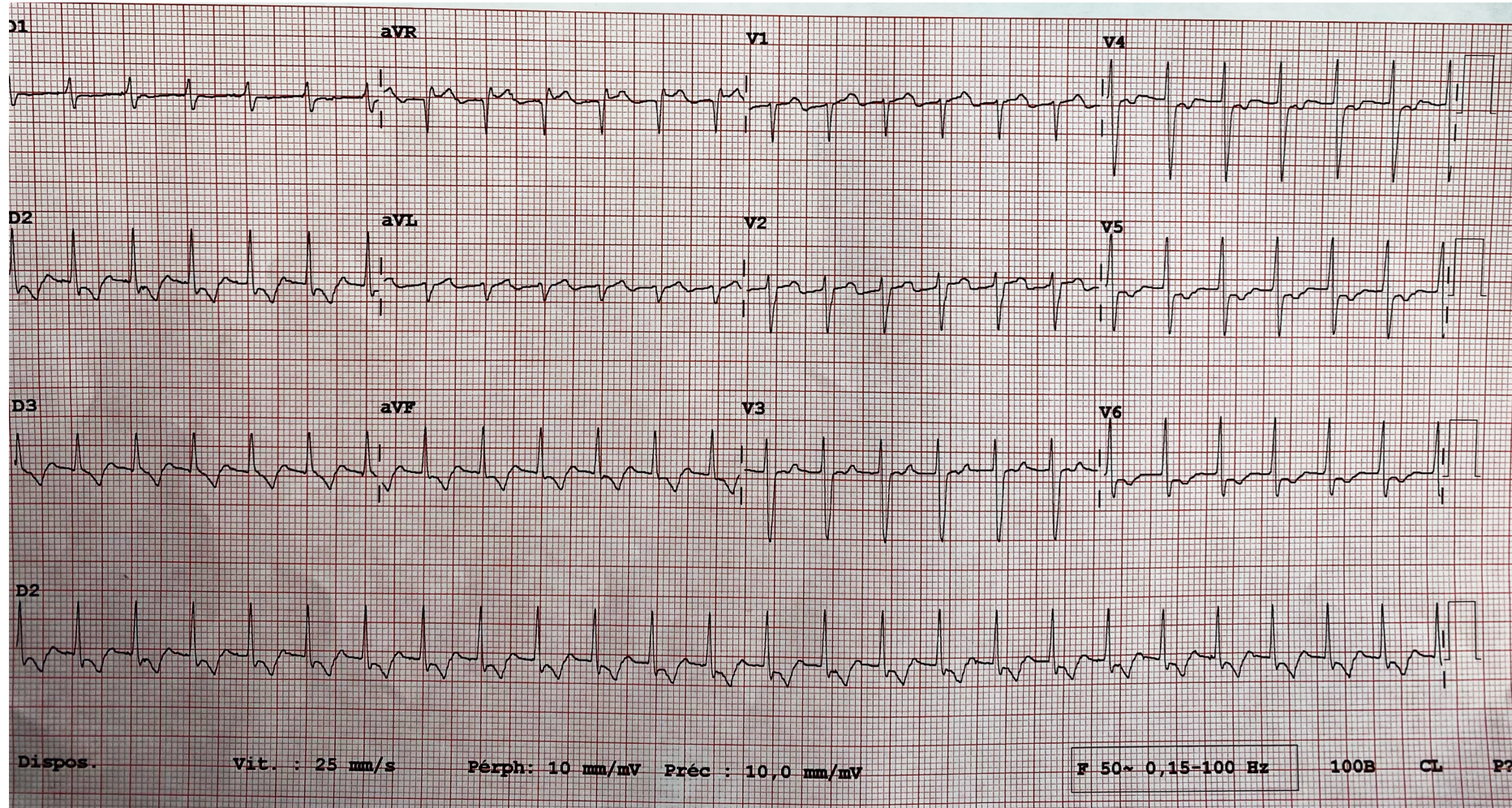
Flutter droit commun antihoraire



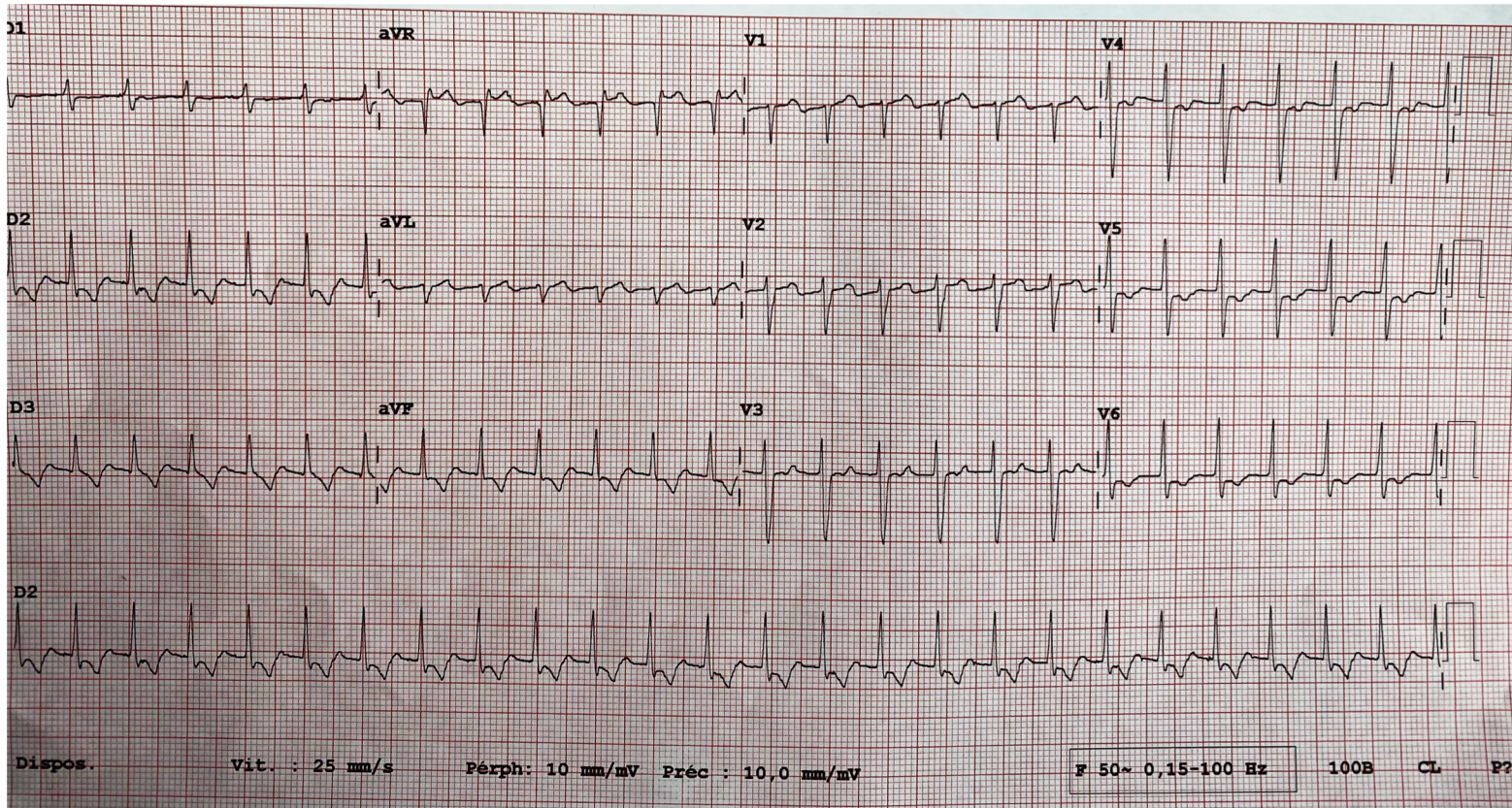
Retour sinusal après ablation



ECG le soir de l'ablation du flutter



ECG le soir de l'ablation du flutter



Tachycardie orthodromique sur voie accessoire latérale gauche confirmée lors d'une exploration électrophysiologique

Conclusion

Le flutter droit était induit par la présence d'une voie
accessoire latérale gauche